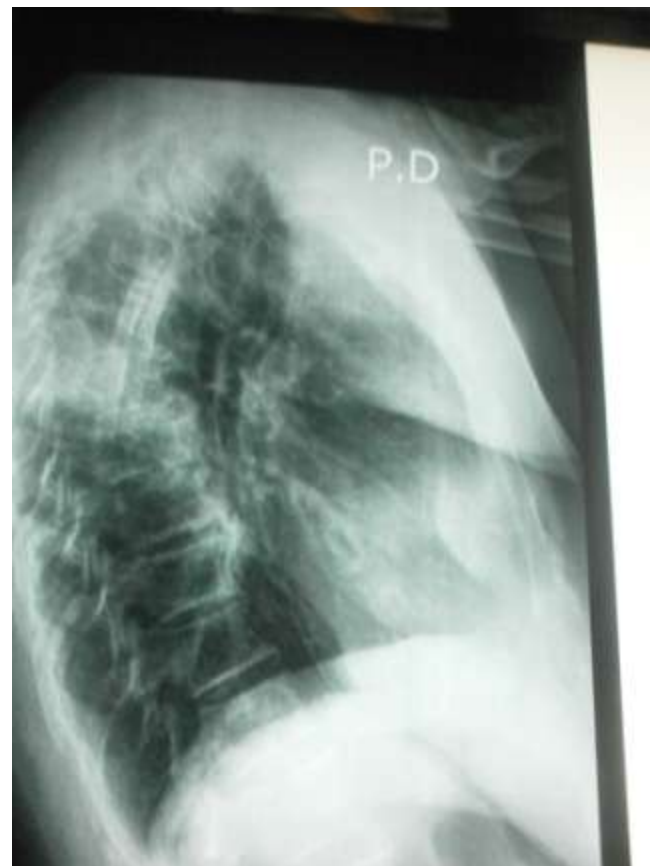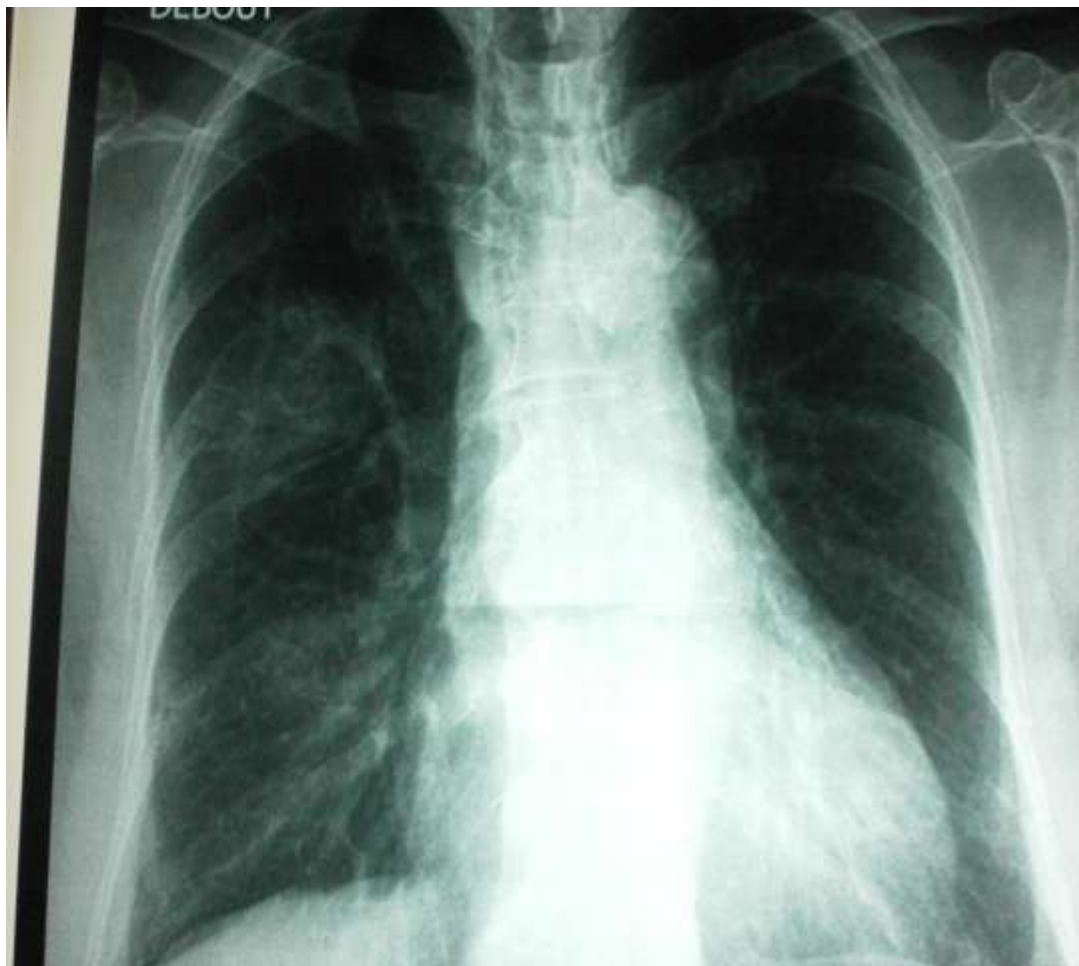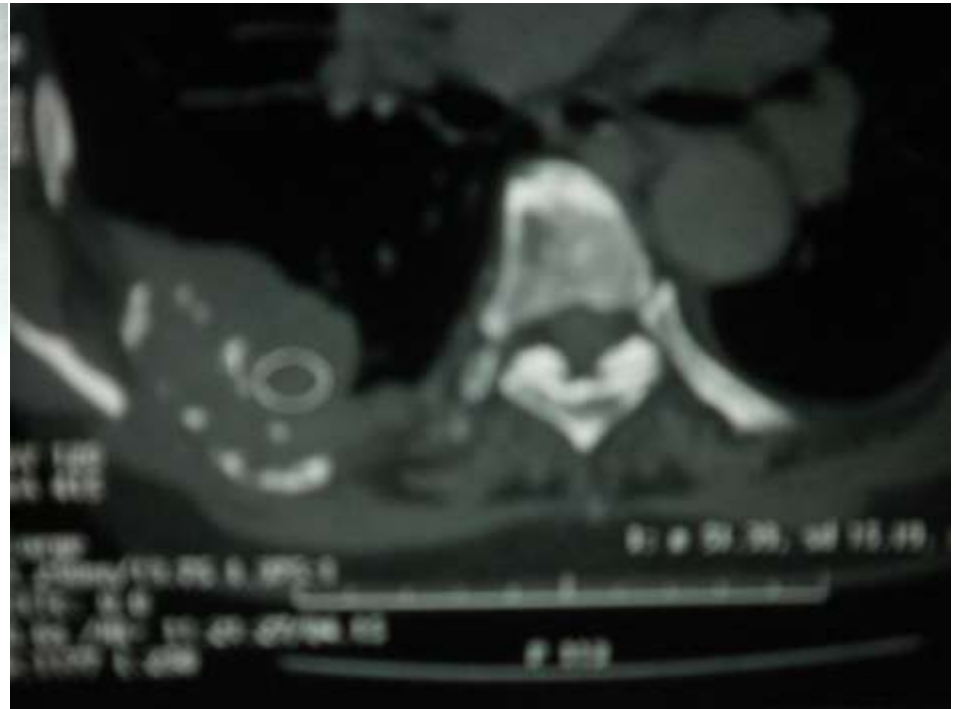


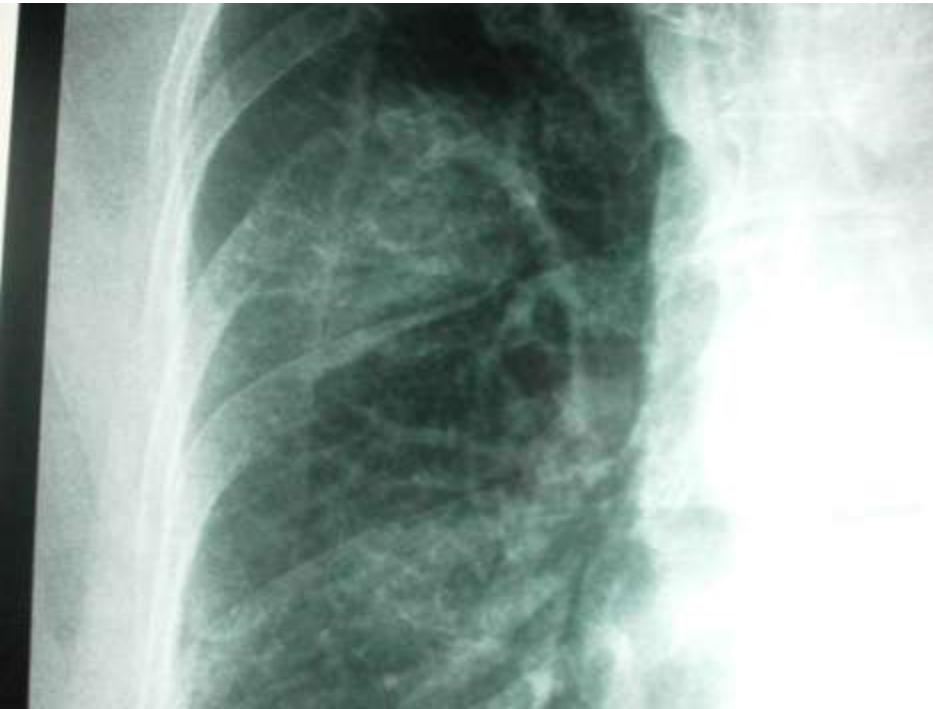Mr Bechir A..70 An .Néo du cavum il ya 18 mois..  
Douleur thoracique droite depuis 1 MOIS



Suivre l' arc postérieur de la 3ème cotes droite...Détruit



Métastase costale